

**Karya Ilmiah**

**Penatalaksanaan *Dental Anterior Crossbite* pada Masa Gigi  
Bercampur dengan Peranti Ortodonti Lepas**



**Disusun Oleh:**

**drg. Herlia Nur Istindiah, M.Si, Sp.Ort**

**DEPARTEMEN ORTODONTI**

**FAKULTAS KEDOKTERAN GIGI**

**UNIVERSITAS PROF. DR. MOESTOPO (BERAGAMA)**

**JAKARTA**

**2020**

## DAFTAR ISI

<b>Halaman Judul .....</b>	<b>i</b>
<b>Daftar Isi .....</b>	<b>ii</b>
<b>BAB 1 Pendahuluan.....</b>	<b>1</b>
1.1 Latar Belakang .....	1
1.2 Perumusan Masalah .....	2
1.3 Tujuan Referat.....	2
1.4 Manfaat Referat.....	2
<b>BAB 2 Tinjauan Pustaka .....</b>	<b>3</b>
2.1 <i>Anterior Crossbite</i> .....	3
2.2.1 Definisi <i>Anterior Crossbite</i> .....	4
2.2.2 Etiologi <i>Anterior Crossbite</i> .....	4
2.2.3 Klasifikasi <i>Anterior Crossbite</i> .....	5
2.2.4 Perawatan <i>Anterior Crossbite</i> .....	6
2.2 Peranti Ortodonti Lepas.....	8
2.2.1 Definisi Peranti Ortodonti Lepas .....	8
2.2.2 Bagian-bagian Peranti Ortodonti Lepas.....	8
<b>BAB 3 Laporan Kasus .....</b>	<b>10</b>
3.1 Laporan Kasus I .....	10
3.1.1 Tatalaksana Kasus I .....	12
3.1.2 Pembahasan Kasus I .....	15
3.2 Laporan Kasus II.....	17
3.2.1 Tatalaksana Kasus II .....	18
3.2.2 Pembahasan Kasus II .....	20
<b>BAB 4 Pembahasan.....</b>	<b>23</b>
<b>BAB 5 Kesimpulan .....</b>	<b>28</b>
5.1 Kesimpulan .....	28
5.2 Saran.....	28
<b>DAFTAR PUSTAKA .....</b>	<b>29</b>

# BAB I

## PENDAHULUAN

### 1.1 Latar Belakang

*Anterior crossbite* merupakan hubungan labiolingual yang tidak normal antara satu atau lebih gigi insisivus maksila dengan mandibula. Masalah ini biasa terjadi pada masa tumbuh kembang dan sering terjadi pada masa gigi bercampur. Maloklusi ini tidak dapat terkoreksi hanya dengan pertumbuhan dan bertambahnya usia, sehingga perawatan ortodonti dini sangat disarankan.<sup>1</sup>

*Anterior crossbite* bisa berawal dari masalah dental atau skeletal. Masalah dental biasanya berasal dari inklinasi aksial gigi anterior maksila yang tidak normal. Masalah skeletal biasanya disebabkan oleh faktor seperti tulang mandibula yang prognati, defisiensi *midface*, dan lain-lain. Diagnosis penyebab *anterior crossbite* tersebut sangat penting untuk menentukan perawatan klinis yang perlu dilakukan.<sup>2</sup>

Tujuan utama dari perawatan *anterior crossbite* ini adalah untuk melakukan *tipping* pada gigi maksila yang bermasalah ke arah labial hingga mencapai titik di mana terbentuk relasi overbite yang stabil yang mencegah *relapse*. Perawatan bisa berupa menggerakkan gigi anterior mandibula ke arah lingual, gigi anterior maksila ke arah labial, atau keduanya. Beberapa peranti seperti *tongue blade*, *composite inclined plane*, *reversed stainless steel crown*, *removable acrylic appliance* dengan *lingual spring*, bahkan peranti cekat telah digunakan untuk mencapai tujuan perawatan tersebut. Berdasarkan pertimbangan usia, harga yang murah dan tidak merusak jaringan lunak, peranti

lepasan (*removable acrylic appliance*) juga mudah digunakan, nyaman dan lebih mudah diterima oleh pasien.<sup>2</sup>

## **1.2 Perumusan Masalah**

Beberapa peranti seperti *tongue blade*, *composite inclined plane*, *reversed stainless steel crown*, *removable acrylic appliance* dengan *lingual spring*, bahkan peranti cekat telah digunakan untuk mencapai tujuan perawatan tersebut. Berdasarkan pertimbangan usia, harga yang murah dan tidak merusak jaringan lunak, peranti lepasan (*removable acrylic appliance*) juga mudah digunakan, nyaman dan lebih mudah diterima oleh pasien.<sup>2</sup> Berdasarkan uraian latar belakang di atas, maka dirumuskan permasalahan yang akan dibahas adalah berbagai macam alat yang dapat digunakan untuk koreksi *crossbite anterior* berdasarkan laporan kasus.

## **1.3 Tujuan Referat**

Mengatahui dan menjelaskan mengenai berbagai macam alat yang dapat digunakan untuk koreksi *crossbite anterior* berdasarkan laporan kasus.

## **1.4 Manfaat Referat**

Menambah pengetahuan mengenai berbagai macam alat yang dapat digunakan untuk koreksi *crossbite anterior* berdasarkan laporan kasus.

## BAB 2

### TINJAUAN PUSTAKA

#### 2.1 *Anterior Crossbite*

*Anterior crossbite* adalah istilah yang digunakan untuk mendefinisikan masalah oklusi yang melibatkan gigi anterior rahang atas yang posisinya relatif lebih ke palatal terhadap gigi anterior rahang bawah. *Anterior crossbite* dapat berupa dental atau skeletal. *Dental anterior crossbite* berasal dari inklinasi aksial yang abnormal pada gigi anterior rahang atas. *Anterior crossbite skeletal* paling sering dikaitkan dengan masalah skeletal, seperti mandibula prognati dan *midface deficiency*. Hubungan molar yang dijumpai adalah hubungan klas III Angle dengan melibatkan ke-enam gigi anterior yang mengalami crossbite. *Anterior crossbite skeletal* secara umum lebih disebabkan karena tidak adanya keseimbangan pertumbuhan skeletal antara rahang atas dengan rahang bawah yang dipengaruhi oleh pola herediter.

Diagnosis *dental anterior crossbite* dan skeletal sangat penting dalam menentukan rencana perawatan, hal ini dapat dilakukan dengan memandu mandibula ke dalam hubungan sentris dan mengevaluasi gigi molar dan hubungan gigi insisif, jika gigi molar berada dalam hubungan kelas I dan gigi insisif dalam hubungan edge to edge, maka koreksi dental dapat dilakukan. Diagnosis pada *anterior crossbite skeletal* dari analisa sefalometri menunjukkan kelainan antero posterior pada skeletal. Melalui anamnesis biasanya dapat diketahui bahwa kelainan skeletal juga diderita oleh orang tua pasien.<sup>2</sup>

### **2.1.1 Definisi *Dental Anterior Crossbite***

*Anterior crossbite* adalah keadaan satu atau beberapa gigi depan atas terletak di sebelah lingual dari gigi depan bawah jika rahang dalam oklusi sentrik. Maloklusi ini menunjukkan profil yang normal dengan jaringan lunak yang menutupi daerah malposisi gigi. Pasien dapat menutup rahang tanpa adanya hambatan dan hubungan molar yang dijumpai adalah hubungan klas I Angle. Analisa sefalometri menunjukkan hubungan skeletal yang normal. Maloklusi ini didiagnosa sebagai maloklusi klas I tipe 3, juga sering disebut dengan *anterior crossbite* sederhana yang biasanya melibatkan tidak lebih dari dua gigi.<sup>1,3</sup>

### **2.1.2 Etiologi *Dental Anterior Crossbite*<sup>1</sup>**

- a) Pertumbuhan insisivus atas yang terhalang oleh insisivus bawah untuk maju ke depan. Tidak adanya koordinasi antara waktu keluarnya insisivus atas dan insisivus bawah, insisivus atas erupsinya terlambat, maka insisivus ini tidak mempunyai kesempatan untuk maju ke depan karena terhalang oleh insisivus bawah yang sudah panjang.
- b) Kekurangan tempat dapat menyebabkan terjadinya *crossbite*. Jika pada pasien dilakukan ekstraksi prematur dari gigi desidui menyebabkan pergeseran dari gigi-gigi yang ada maka kekurangan tempat bagi gigi yang akan tumbuh dapat menyebabkan gigi ini mengambil tempat dengan posisi yang *crossbite*.

- c) Persistensi dari gigi desidui dapat menyebabkan gigi pengganti erupsi dengan mengambil posisi yang crossbite. Keadaan ini dapat terjadi pada gigi-gigi anterior dan gigi-gigi posterior.
- d) Gigi yang berlebihan (*supernumerary teeth*). Mesiodens tumbuh diantara gigi insisivus sentralis dan berada dalam lengkung gigi menyebabkan gigi insisivus sentralis kekurangan tempat untuk erupsi.
- e) Kesalahan letak benih gigi didaerah palatal yang dipengaruhi oleh faktor genetik.

### 2.1.3 Klasifikasi *Dental Anterior Crossbite*

#### 1. Klasifikasi *Anterior Crossbite* Berdasarkan Sifat

##### a. *Dental Anterior Crossbite*

*Dental anterior crossbite* adalah *anterior crossbite* yang terjadi karena anomali gigi. Ditandai dengan adanya satu atau lebih gigi anterior rahang atas yang linguoversi sehingga terkunci di belakang gigi anterior rahang bawah pada saat oklusi sentris. *Dental anterior crossbite* adalah maloklusi yang disebabkan oleh faktor lokal yang mengganggu posisi erupsi normal gigi anterior rahang atas.<sup>3</sup>

##### b. *Anterior Crossbite Fungsional*

*Anterior crossbite fungsional* adalah *anterior crossbite* yang terjadi karena anomali fungsional di mana otot-otot rahang menggerakkan rahang bawah ke depan dan mengunci segmen anterior dalam hubungan crossbite. Anomali ini disebut juga maloklusi pseudo klas

III yaitu posisi relasi sentris menunjukkan profil yang normal dan berubah menjadi maju ke depan (prognatik) yang terlihat jelas pada posisi oklusi sentris. *Anterior crossbite fungsional* menunjukkan pergeseran rahang bawah yang disebabkan hambatan oklusi seperti kontak prematur sehingga mengakibatkan terjadinya *anterior crossbite* dengan melibatkan banyak gigi anterior.<sup>3</sup>

**c. *Anterior Crossbite Skeletal***

*Anterior crossbite skeletal* adalah *anterior crossbite* yang terjadi karena anomali skeletal. Ditandai dengan pertumbuhan rahang bawah yang berlebihan dibanding rahang atas sehingga rahang bawah terlihat maju ke depan (prognatik). Hubungan molar yang dijumpai adalah hubungan klas III Angle dengan melibatkan keenam gigi anterior yang mengalami *crossbite*. Pada analisa sefalometri menunjukkan kelainan antero posterior pada skeletal. *Anterior crossbite skeletal* secara umum lebih disebabkan karena tidak adanya keseimbangan pertumbuhan skeletal antara rahang atas dengan rahang bawah yang dipengaruhi oleh pola herediter. Pasien dapat menutup rahang tanpa ada hambatan.<sup>3</sup>

**2.1.4 Perawatan *Dental Anterior Crossbite*<sup>1</sup>**

Terdapat beberapa pendekatan yang memungkinkan dan direkomendasikan untuk perawatan *simple anterior dental crossbite* yaitu:

- (1) Terapi *tongue blade*. *Dental crossbite* sederhana yang hanya melibatkan 1 gigi dapat dikoreksi dengan cara ini. Prognosis dan keberhasilan prosedur



ini sangat tergantung pada kooperatif pasien dan pengawasan orang tua. Tidak ada kontrol yang tepat terhadap jumlah dan arah gaya yang diberikan.

- (2) *Lower incline plane*. Perawatan *dental anterior crossbite* yang melibatkan 1 atau lebih gigi dapat dilakukan dengan menggunakan *acrylic incline plane* yang disemenkan. Teknik ini memungkinkan pembukaan gigitan jika dipakai lebih dari 3 minggu.
- (3) Mahkota komposit atau *stainless steel*. Metode dengan sementasi mahkota *stainless steel* dibalik pada insisivus yang tertahan pada posisi lingual dengan sudut 45° terhadap oklusal plane. Metode ini untuk mengatasi kelemahan pada metode inkline plane dan sulit untuk diterapkan pada kasus gigi insisivus maksila yang sedang partial erupsi.
- (4) *Hawley retainer* dengan *auxiliary spring*. Alat ini digunakan pada kasus dengan pergerakan gigi yang ringan pada pasien anak. Pada prosedur ini prognosis tergantung pada kooperatif pasien dan pengawasan orang tua.
- (5) Labial dan lingual *arch wires*. Penggunaan labial dan atau lingual *arch wire* telah terbukti berhasil. Kelemahan dari penggunaan alat ini adalah biaya yang mahal dan pelatihan tambahan diperlukan untuk dapat menggunakan alat ini secara efisien.<sup>5</sup> *Removable lower incline plane* merupakan alat fungsional lepasan sederhana yang bekerja seperti *incline plane*. Salah satu keuntungan alat ini adalah sekaligus bisa digunakan untuk retensi setelah perawatan aktif dan memungkinkan untuk ditambahkan gigi akrilik jika diperlukan, sehingga bisa digunakan gigi tiruan lepasan pada rahang bawah pada kasus di mana terjadi *premature loss* pada gigi desidui.<sup>1</sup>

## **2.2 Peranti Ortodonti Lepas (*Removable Appliance*)**

### **2.2.1 Definisi Peranti Ortodonti Lepas (*Removable Appliance*)**

Peranti ortodonti lepas merupakan peranti yang dapat dilepas dan dipasang sendiri oleh pasien. Perangkat utama dalam peranti ortodonti lepas adalah kawat *stainless steel* dan akrilik sebagai dasar. Peranti ortodonti lepas disusun oleh dua komponen yaitu komponen retentif dan komponen aktif. Pada komponen retentif terdapat beberapa macam klamer yaitu *Adam clasp*, *Southend slasp*, *Bland-ended clasp*, *Plint clasp*, dan *Labial bow*. Sedangkan, pada komponen aktif terdapat beberapa macam *auxiliaries springs* yaitu *Palatal finger springs*, *Buccal canine retractor*, *Z-spring*, *T-spring*, dan *Coffin spring*.<sup>4</sup>

### **2.2.2 Bagian-bagian Peranti Ortodonti Lepas (*Removable Appliance*)<sup>4</sup>**

A. Plat Dasar / *Base Plate*

B. Komponen Retentif:

1. Klamer / *Clasp*

2. Kait / *Hook*

3. Busur Labial / *Labial Arch* / *Labial Bow* (dalam keadaan pasif)

C. Komponen Aktif:

1. Pegas Pembantu / *Auxilliary Springs*

2. Busur Labial / *Labial Arch* / *Labial Bow*

3. Skrup Ekspansi / *Expansion Srew*

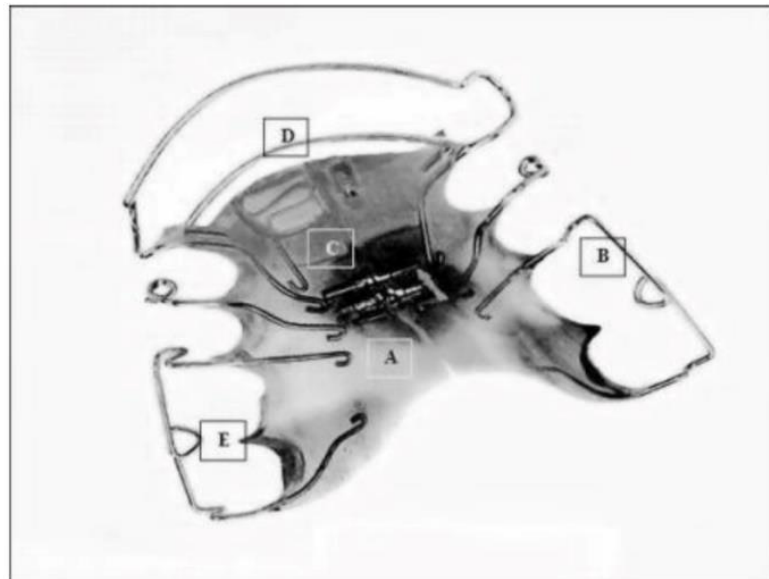
4. Karet Elastik / *Elastic Rubber*

D. Komponen Pasif:

1. Busur Lingual / *Lingual Arch / Mainwire*
2. Peninggi Gigitan / *Biteplane*

E. Komponen Penjangkar:

1. *Verkeilung*
2. Busur labial dalam keadaan tidak aktif
3. Klamer-klamer dan modifikasinya.



Gambar 2 : Alat Ortodontik Lepas

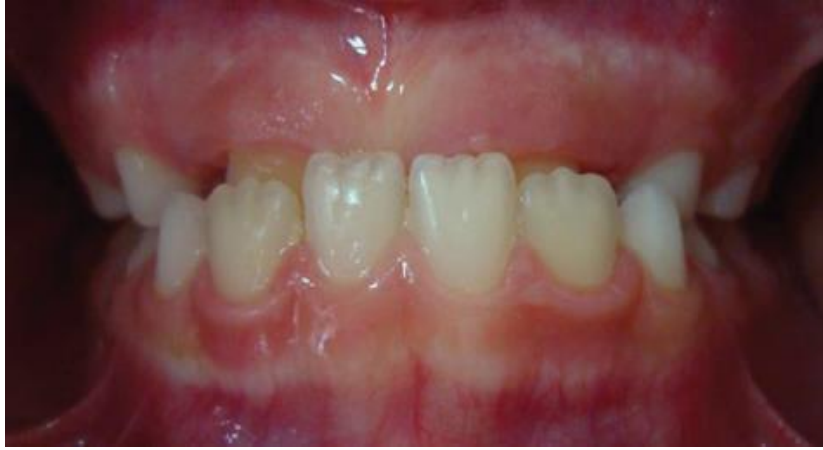A. Pelat Dasar / *Baseplate*      B. Komponen Retentif    C. Komponen Aktif  
D. Komponen Pasif      E. Komponen Penjangkar

## BAB 3

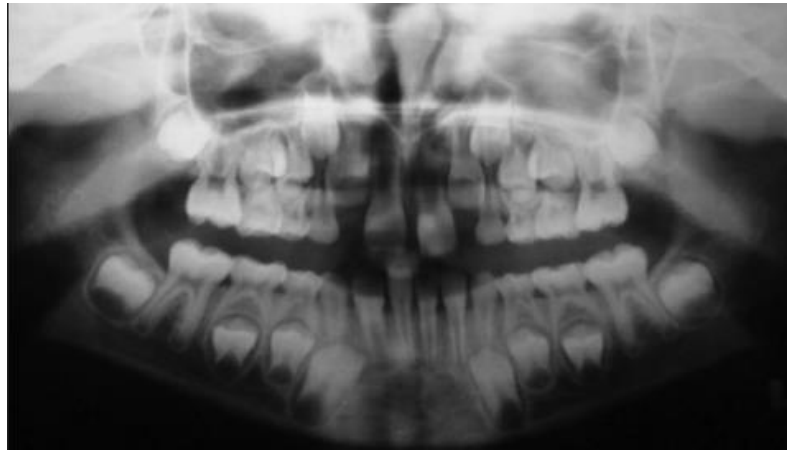
### LAPORAN KASUS

#### 3.1 LAPORAN KASUS 1

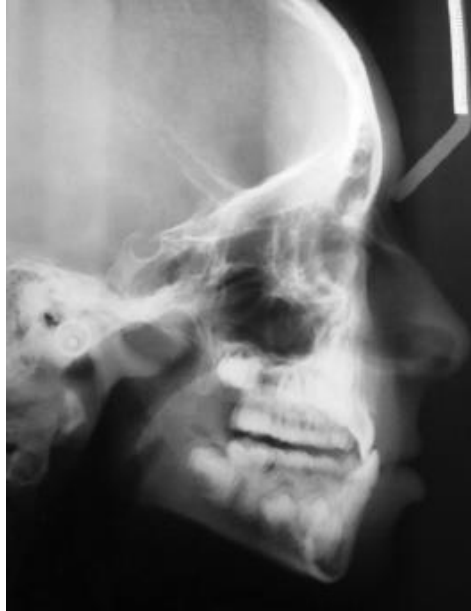Seorang perempuan Turki berumur 8 tahun dirujuk ke klinik pedodontia dengan keluhan utama penampilan yang tidak estetik dari gigi insisif sentral maksila, yang terletak di belakang gigi insisif rahang bawah. Riwayat gigi dan medis pasien tidak menunjukkan ada masalah, dan keluarga pasien tidak memiliki riwayat maloklusi kelas III. Gigi insisif sentral rahang atas kiri dan kanan keduanya mengalami crossbite (Gambar 1), dan gigi insisif lateral rahang atas belum tumbuh sepenuhnya. Pasien sedang dalam fase *mixed dentition* awal dan memiliki relasi kelas I pada kedua sisi, dengan overjet 2 mm dan 100% overbite. *Midline* rahang atas pasien sesuai dengan *midline* wajah, namun *midline* rahang bawah bergeser sekitar 2 mm ke kiri. Terdapat *spacing* sedang pada lengkung rahang atas, dan terdapat jarak mesiodistal yang cukup untuk menggerakkan gigi insisif sentral rahang atas ke arah labial. Foto panoramik menunjukkan tidak adanya keadaan patologi pada tulang atau gigi (Gambar 2a), dan foto radiografi sefalometri lateral tidak menunjukkan adanya masalah basal antara lengkung mandibula dan maksila (Gambar 2b).



**Gambar 1:** Foto intraoral sebelum perawatan. Gigi insisif sentral maksila, yang terletak di belakang gigi insisif rahang bawah dengan overjet 2 mm dan 100% overbite.



**Gambar 2a:** Radiografi panoramik sebelum perawatan. Foto panoramik menunjukkan tidak adanya keadaan patologi pada tulang atau gigi.

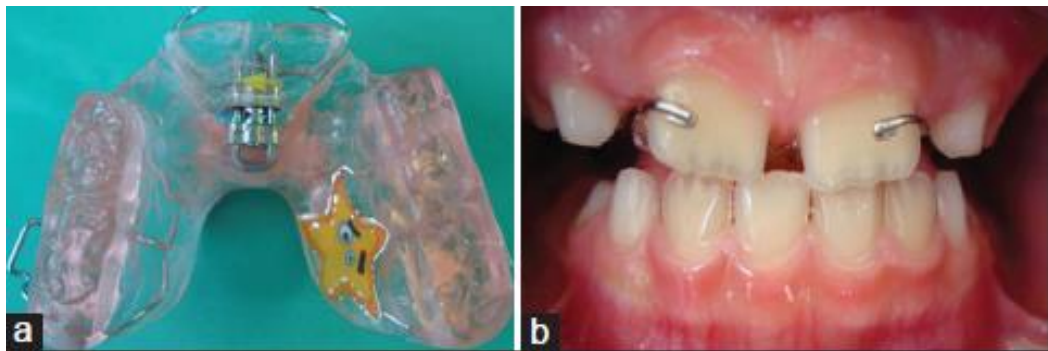


**Gambar 2b:** Radiografi sefalometri sebelum perawatan tidak menunjukkan adanya masalah basal antara lengkung mandibula dan maksila

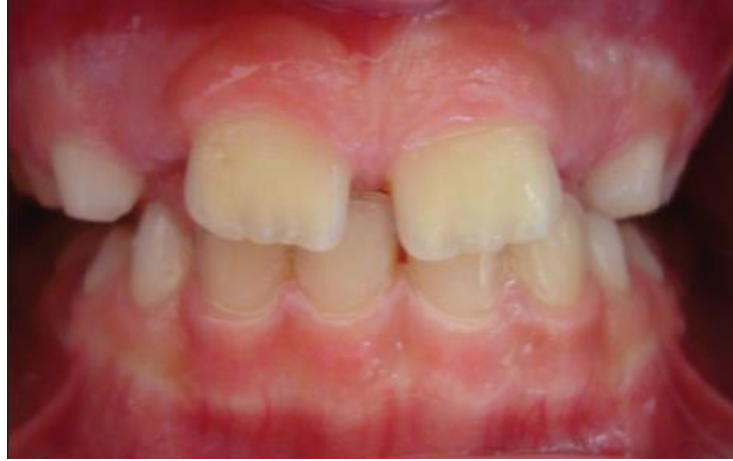### 3.1.1 TATALAKSANA KASUS 1

Tujuan perawatan untuk pasien ini adalah untuk mengoreksi *anterior crossbite*, mendapatkan overbite dan overjet yang normal, mendapatkan inklinasi yang ideal dari gigi anterior, dan memperbaiki estetik wajah dan gigi pasien. Pasien termotivasi menjaga kebersihan mulut, untuk mencapai meluruskan gigi anterior maksila dan mengoreksi crossbite, digunakan sebuah peranti akrilik lepasan dengan *bite-opening platform posterior* (Gambar 3a dan b). Sebuah sekrup pada peranti diaktivasi sebanyak 0,25 mm setiap 4 hari selama 16 minggu. Gigi insisif maksila dan mandibula menunjukkan relasi edge to edge setelah 2 bulan, dan crossbite terkoreksi 2 bulan kemudian (Gambar 4). *Bite-opening platform posterior* kemudian dihilangkan, dan aktivasi sekrup dilanjutkan setiap 7 hari selama 2 bulan

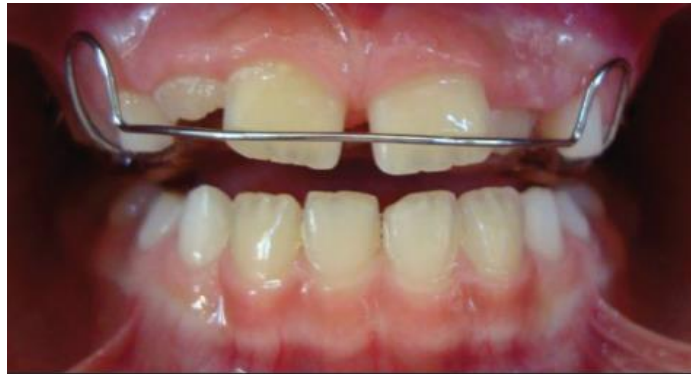berikutnya untuk mendapatkan overjet normal. Pada masa perawatan (6 bulan), gigi insisif lateral maksila tumbuh sepenuhnya, dengan gigi insisif lateral kiri maksila crossbite (Gambar 5). Setelah itu, disiapkan plat akrilik yang baru dengan *labiolingual spring*, dan diaktivasi setiap bulan selama 2 bulan hingga crossbite terkoreksi. Crossbite dari seluruh gigi insisif maksila terkoreksi setelah 8 bulan perawatan dan tidak ada masalah klinis dan radiografis selama 6 bulan follow-up.



**Gambar 3a dan b:** a) Peranti akrilik lepasan. b) gambaran klinis peranti akrilik lepasan. Sebuah sekrup pada peranti diaktivasi sebanyak 0,25 mm setiap 4 hari selama 16 minggu. Gigi insisif maksila dan mandibula menunjukkan relasi edge to edge setelah 2 bulan.



**Gambar 4:** Foto intraoral setelah 2 bulan menggunakan peranti akrilik lepasan dengan *bite-opening platform posterior* dan crossbite sudah terkoreksi.



**Gambar 5:** Foto intraoral setelah 6 bulan. *Bite-opening platform posterior* kemudian dihilangkan, dan aktivasi sekrup dilanjutkan setiap 7 hari selama 2 bulan berikutnya untuk mendapatkan overjet normal. Pada masa perawatan (6 bulan), gigi insisif lateral maksila tumbuh sepenuhnya, dengan gigi insisif lateral kiri maksila crossbite.



### 3.1.2 PEMBAHASAN KASUS 1

Salah satu tujuan utama kedokteran gigi anak adalah untuk mempertahankan atau meningkatkan integritas lengkung untuk memungkinkan erupsi gigi permanen dan mencegah perkembangan maloklusi yang lebih rumit. *Dental anterior crossbite* adalah suatu kondisi yang merupakan estetika utama dan fungsi fungsional untuk anak-anak dan orang tua.<sup>6</sup> Namun, pasien Kelas III yang sedang berkembang dengan *anterior crossbite* dan *deep bite* yang sedang hingga parah mungkin memerlukan intervensi dini. Usia ideal untuk memperbaiki *anterior crossbite* adalah antara usia 8 tahun dan 11 tahun, periode ketika akar terbentuk dan gigi berada pada tahap erupsi aktif.<sup>7</sup>

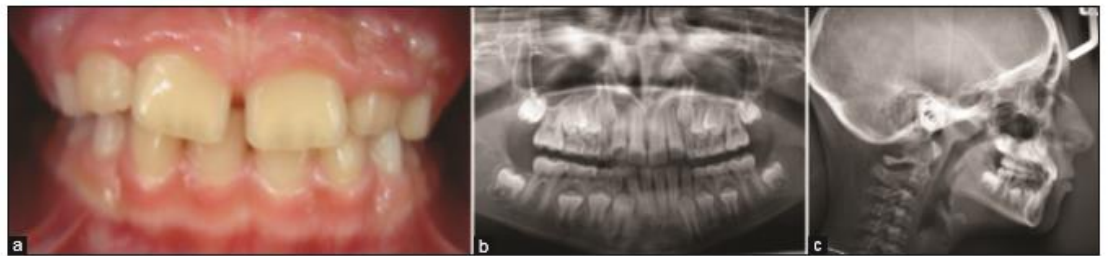
Berbagai teknik telah digunakan untuk memperbaiki *dental anterior crossbite*, termasuk menggunakan *tongue blade*, *composite inclined plane*, *reversed stainless steel crown*, *removable acrylic appliances with lingual spring* dan peranti ortodonti cekat. Selain usia anak, keputusan perawatan juga harus mempertimbangkan jumlah gigi yang membutuhkan reposisi, tingkat overbite, jumlah total gigi yang terlibat dan motivasi anak dan orang tua untuk perawatan. Bentuk perawatan paling mendasar untuk *anterior crossbite* adalah dengan menggunakan *tongue blade*, pasien diinstruksikan untuk menggigit *tongue blade* selama waktu senggang. Gaya menggigit diterapkan pada aspek lingual dari gigi rahang atas yang terlibat untuk menggerakkan gigi ke depan, dengan tepi insisal gigi mandibula yang bertindak sebagai tumpuan untuk menyerap kekuatan lingual timbal balik. Namun, teknik ini jarang memadai ketika lebih dari satu gigi yang terlibat.<sup>7-9</sup>

Crossbite juga dapat dikoreksi menggunakan *reversed pre-fabricated stainless steel crown*, yang sudah dibuat sebelumnya. Kelemahan utama dari perawatan ini adalah kesulitan mengadaptasi mahkota yang telah dibentuk sebelumnya agar sesuai dengan gigi pada crossbite. Selain itu, karena penampilannya yang tidak estetik, bentuk perawatan ini sering ditolak oleh anak-anak dan orangtua anak.<sup>10</sup> *Composite inclined bite-plane* adalah metode perawatan efektif lain yang sederhana dan non-invasif, menjadikannya pilihan perawatan pertama dalam beberapa kasus. Namun, bidang komposit tidak dapat digunakan dalam kasus di mana *anterior crossbite* melebihi 1/3 panjang mahkota.<sup>9</sup> Selain itu, semen yang digunakan dengan alat jenis ini dapat menyebabkan radang gusi. Dalam kasus ini, penggunaan *Composite inclined bite-plane* tidak sesuai, karena *anterior crossbite* melebihi 1/3 dari panjang mahkota.<sup>10</sup>

Peranti ortodonti lepasan (*Removable orthodontic appliance*) merupakan alternatif lain yang aman, mudah dan dapat diterima secara estetika untuk perawatan *anterior crossbite* yang memiliki tiga keunggulan utama: (1) Alat dibuat di laboratorium; (2) alat dapat dilepas pada kesempatan yang sensitif secara sosial; dan (3) alat mudah dibersihkan, memberikan kebersihan mulut yang baik. Jumlah pergerakan gigi yang diinginkan dapat dikontrol oleh sekrup dan juga plat dasar tetap kaku, oleh karena itu, manajemennya mudah dan lebih sedikit kecenderungan untuk lepas. Karena alasan ini, kasus yang dilaporkan di sini dirawat dengan menggunakan *removable acrylic appliance*. Alat pertama dilengkapi dengan sekrup untuk mencapai gerakan labial dari banyak gigi, sedangkan alat kedua menggunakan pegas labiolingual untuk memberi ujung gigi insisivus lateral rahang atas. Pasien tidak mengeluh adanya ketidaknyamanan selama perawatan. Perawatan

yang dilakukan berhasil untuk mengoreksi maloklusi dan memberikan senyum estetik.<sup>11</sup>

Berdasarkan hasil dari kasus ini, Peranti ortodonti lepasan (*removable appliance*) dengan sekrup dapat dianggap sebagai pilihan pertama perawatan untuk memperbaiki *dental anterior crossbite* lebih dari satu gigi insisif, sedangkan Peranti ortodonti lepasan (*removable appliance*) dengan pegas labiolingual dapat dianggap sebagai pilihan pertama perawatan untuk koreksi *crossbite* dari satu gigi insisif.



Gambar. (a) foto intraoral setelah perawatan. (b) foto panoramik setelah perawatan. (c) foto sefalometri setelah perawatan.

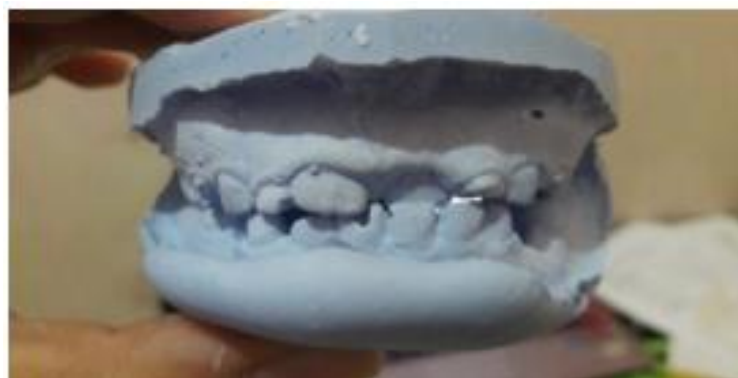### 3.2 LAPORAN KASUS 2

Pasien perempuan berusia 8 tahun bersama ibunya datang ke Rumah Sakit Islam Gigi dan Mulut (RSIGM) Sultan Agung Semarang dengan keluhan pada gigi depan tumbuhnya tidak rata dan banyak yang berwarna hitam. Ibu pasien khawatir jika gigi anaknya nanti tumbuh berdesakan. Pemeriksaan intraoral didapatkan *crossbite* antara gigi 21 dan 31, diagnosa maloklusi angle klas I dental dengan *anterior crossbite* (overjet: - 2 mm, overbite 3 mm) dan gigi anterior bawah yang berjejal. Keadaan umum baik, *compos mentis*, *vital sign* dalam batas normal. Berat

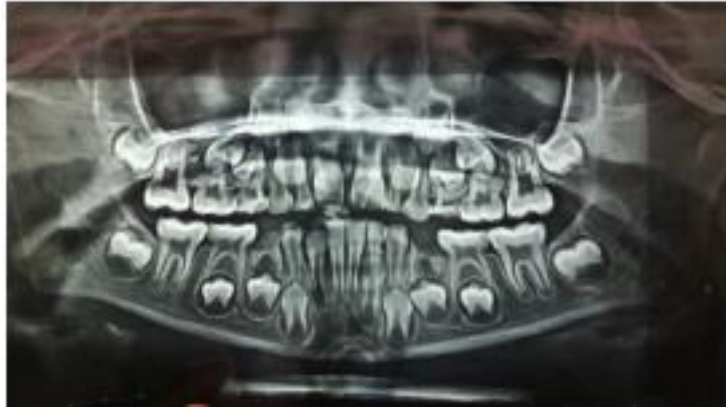
badan 30 kg tinggi badan 130 cm. Pemeriksaan klinis ekstra oral tidak ada kelainan. Pemeriksaan intraoral gigi 11 parsial erupsi, 61 persistensi.

### 3.2.1 TATALAKSANA KASUS 2

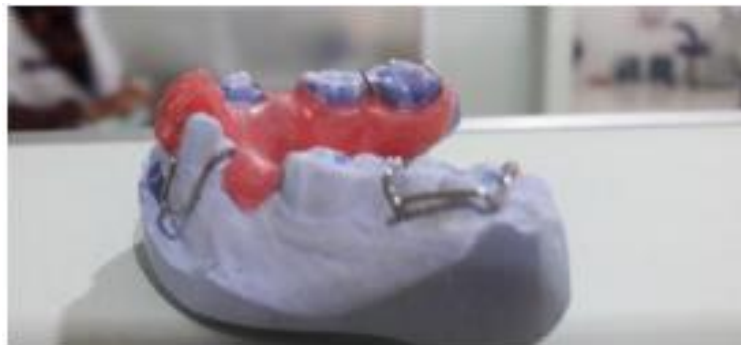Dilakukan pencabutan gigi 61 persistensi dan dilanjutkan dengan pencetakan rahang atas dan rahang bawah. Selanjutnya dibuatkan *incline bite plane* dari malam merah dan klamer yaitu busur labial dan adam. Inseri peranti *incline bite plane* pada 8 desember 2017 pada rahang bawah. 1 minggu setelah inseri dilakukan kontrol untuk melihat adaptasi rongga mulut terhadap bahan akrilik. Pada 20 desember 2017 dilakukan kontrol ke 2, tampak gigi 21 sudah terkoreksi dengan baik. Pada kunjungan ke 2 tampak gigi 21 sudah terkoreksi, untuk memastikan gigi 21 tidak *relaps* dilakukan pengurangan *bite plane* dengan tetap menggunakan peranti lepasan.



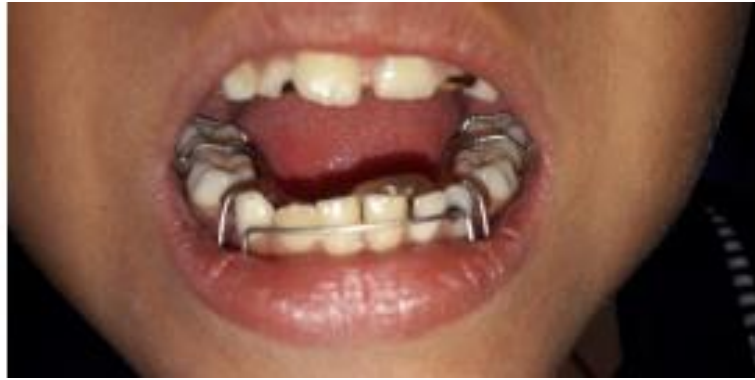**Gambar 6:** Analisa Model. Crossbite antara gigi 21 dan 31, diagnosa maloklusi angle klas I dental dengan *anterior crossbite* (overjet: - 2 mm, overbite 3 mm) dan gigi anterior bawah yang berjejal.



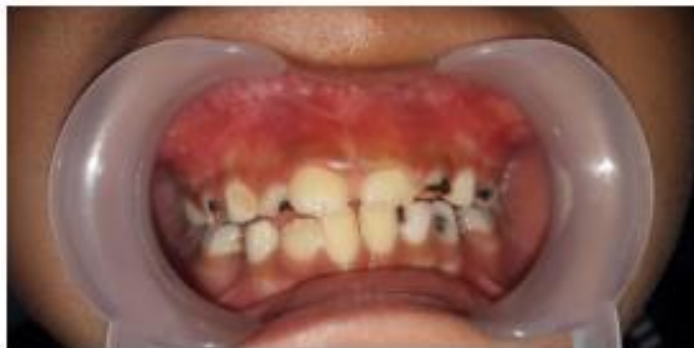**Gambar 7:** Foto Panoramik menunjukkan tidak adanya keadaan patologi pada tulang atau gigi.



**Gambar 8:** Plat akrilik dengan busur labial dan klamer adam dibuat pada model gigi rahang bawah pasien.



**Gambar 9:** Foto klinis insersi *inclined bite plane* dipasang pada rahang bawah pasien.



**Gambar 10:** foto intraoral pasien menunjukkan gigi 21 sudah terkoreksi

### 3.1.2 PEMBAHASAN KASUS 2

Kasus *anterior crossbite* pada gigi permanen dapat dicegah dengan penanganan dini. Tujuan perawatan untuk menstimulasi keseimbangan pertumbuhan dan perkembangan oklusal sangat diindikasikan.<sup>12,13</sup> Keuntungan utama perawatan dini *anterior crossbite* adalah adanya kesempatan untuk mempengaruhi proses pertumbuhan rahang atas dengan alat yang sederhana dan tidak mahal untuk

mencegah dibutuhkannya *ortognatik surgery* di kemudian hari. Memilih alat untuk koreksi *anterior crossbite* perlu mempertimbangkan jumlah *vertical overbite*. Jika  $\frac{1}{2}$ - $\frac{2}{3}$  atau lebih dari panjang mahkota dan melibatkan  $\frac{3}{4}$  gigi depan maka disarankan untuk menggunakan *removable inclined plane*. Jika *vertical overbite* kurang dari  $\frac{1}{2}$  dari panjang mahkota.<sup>14,15</sup> *Incline plane* digunakan jika terdapat cukup ruang untuk proklinasi gigi insisivus atas. Secara klinik dapat digunakan pada kasus di mana insisivus atas pada posisi *crossbite* lebih dari separuh *vertical overbite*. Gerakan gigi terjadi dari hasil gaya resultan penutupan otot dan interaksi *incline plane*. Basis akrilik dari *incline plane* harus cukup luas.

Pada kasus ini gigi insisivus sentral rahang atas hampir  $\frac{2}{3}$  mahkota tertutup oleh insisivus sentral dan lateral rahang bawah. Tidak terdapat *overlap* antara gigi insisivus sentral dengan insisivus lateral rahang atas sehingga terdapat cukup ruang untuk proklinasi gigi insisivus sentral atas. Perawatan menggunakan *inclined plane* lepasan dengan kemiringan  $45^\circ$  pada kasus ini menunjukkan hasil yang memuaskan di mana dalam hari perawatan *anterior crossbite* terkoreksi, *overjet* mula-mula -2 menjadi 1 mm dan *overbite* menjadi 1 mm dan dalam waktu 12 hari gigi molar pertama permanen rahang atas dan bawah kanan kiri sudah bisa beroklusi. Derajat kemiringan *incline* yang disarankan pada insisivus bawah sebaiknya adalah  $45^\circ$  terhadap oklusal plane.

Pada saat penutupan insisivus atas, di mana awalnya oklusi dibelakang insisivus bawah, bertemu atau menggigit pada *incline plane* maka tekanan pada gigitan akan terbagi menjadi 2 gaya vektor yaitu tekanan proklinasi atau memajukan gigi insisivus atas dan tekanan mengintrusi insisivus. Semakin curam dataran, semakin besar tekanan ke depan dari insisivus maksila.<sup>15</sup> Pada saat insersi,

dipastikan adam klamer cukup retensi guna kenyamanan dari pasien. Penggunaan *articulating paper* untuk mendeteksi angulasi yang tepat dan penggrindingan akrilik *incline plane*. Observasi secara periodik akan menunjukkan kebutuhan penggrindingan *incline plane*.

Kerjasama yang baik antara dokter gigi dan pasien merupakan salah satu kondisi yang paling penting bagi keberhasilan perawatan menggunakan peranti lepasan.<sup>16</sup> Pasien pada kasus ini anak perempuan berusia 8 tahun sangat kooperatif dalam perawatan dan mau memakai alat. Faktor yang berperan penting tidak hanya usia anak, tetapi juga motivasi untuk perawatan, bagaimana anak menerima problem tersebut, di mana anak perempuan lebih bersemangat untuk perawatan dibandingkan laki laki.

Memulai perawatan lebih awal memungkinkan untuk koreksi beberapa kelainan *dentoalveolar*, sehingga memungkinkan untuk mencegah perkembangan kelainan yang lebih parah dan memperpendek waktu perawatan saat periode gigi permanen. Perawatan menggunakan *removable inclined plane* pada kasus ini selain murah dan sederhana juga menghasilkan kemajuan perawatan dengan cepat.

Perawatan dengan menggunakan *removable inclined bite plane (Bruckl appliance)* dapat digunakan sebagai salah satu alternatif dalam mengoreksi *anterior crossbite* dengan cepat. Faktor kooperatif dan motivasi yang tinggi dari pasien dan keluarga pasien sangat diperlukan untuk keberhasilan perawatan.<sup>17,14</sup>



## BAB 4

### PEMBAHASAN

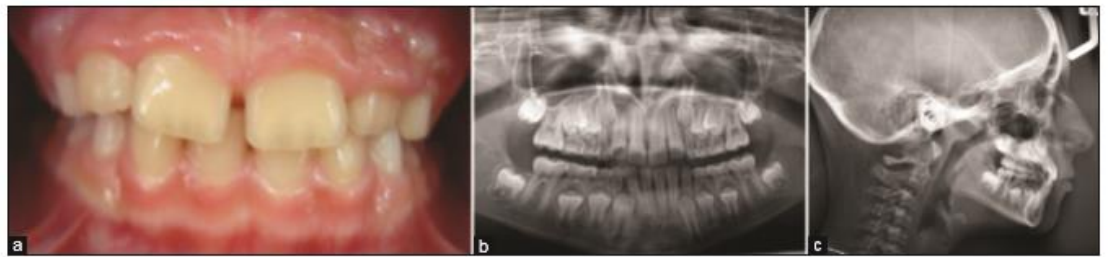
*Dental anterior crossbite* adalah suatu kondisi yang merupakan estetika utama dan fungsi fungsional untuk anak-anak dan orang tua.<sup>6</sup> Usia ideal untuk memperbaiki *anterior crossbite* adalah antara usia 8 tahun dan 11 tahun, periode ketika akar terbentuk dan gigi berada pada tahap erupsi aktif.<sup>7</sup> Berbagai teknik telah digunakan untuk memperbaiki *dental anterior crossbite*, termasuk menggunakan *tongue blade*, *composite inclined plane*, *reversed stainless steel crown*, *removable acrylic appliances with lingual springs* dan peranti ortodonti cekat. Selain usia anak, keputusan perawatan juga harus mempertimbangkan jumlah gigi yang membutuhkan reposisi, tingkat overbite, jumlah total gigi yang terlibat dan motivasi anak dan orang tua untuk perawatan. Bentuk perawatan paling mendasar untuk *anterior crossbite* adalah dengan menggunakan *tongue blade*, pasien diinstruksikan untuk menggigit *tongue blade* selama waktu senggang. Gaya menggigit diterapkan pada aspek lingual dari gigi rahang atas yang terlibat untuk menggerakkan gigi ke depan, dengan tepi insisal gigi mandibula yang bertindak sebagai tumpuan untuk menyerap kekuatan lingual timbal balik. Namun, teknik ini jarang memadai ketika lebih dari satu gigi yang terlibat.<sup>7-9</sup>

Crossbite juga dapat dikoreksi menggunakan *reversed pre-fabricated stainless steel crown*, yang sudah dibuat sebelumnya. Kelemahan utama dari perawatan ini adalah kesulitan mengadaptasi mahkota yang telah dibentuk sebelumnya agar sesuai dengan gigi pada crossbite. Selain itu, karena penampilannya yang tidak estetik, bentuk perawatan ini sering ditolak oleh anak-

anak dan orangtua anak.<sup>10</sup> *Composite inclined bite-plane* adalah metode perawatan efektif lain yang sederhana dan non-invasif, menjadikannya pilihan perawatan pertama dalam beberapa kasus. Namun, bidang komposit tidak dapat digunakan dalam kasus di mana *anterior crossbite* melebihi 1/3 panjang mahkota.<sup>9</sup> Selain itu, semen yang digunakan dengan alat jenis ini dapat menyebabkan radang gusi. Dalam kasus ini, penggunaan *composite inclined bite-plane* tidak sesuai, karena *anterior crossbite* melebihi 1/3 dari panjang mahkota.<sup>10</sup>

Pada kasus pertama perawatan dilakukan dengan menggunakan Peranti ortodonti lepasan (*Removable orthodontic appliance*). Peranti ortodonti lepasan (*Removable orthodontic appliance*) merupakan alternatif lain yang aman, mudah dan dapat diterima secara estetika untuk perawatan *anterior crossbite* yang memiliki tiga keunggulan utama: (1) Alat dibuat di laboratorium; (2) alat dapat dilepas pada kesempatan yang sensitif secara sosial; dan (3) alat mudah dibersihkan, memberikan kebersihan mulut yang baik. Jumlah pergerakan gigi yang diinginkan dapat dikontrol oleh sekrup dan juga plat dasar tetap kaku, oleh karena itu, manajemennya mudah dan lebih sedikit kecenderungan untuk lepas. Karena alasan ini, kasus yang dilaporkan di sini dirawat dengan menggunakan *removable acrylic appliance*. Alat pertama dilengkapi dengan sekrup untuk mencapai gerakan labial dari banyak gigi, sedangkan alat kedua menggunakan pegas labiolingual untuk memberi ujung gigi insisivus lateral rahang atas. Pasien tidak mengeluh adanya ketidaknyamanan selama perawatan. Perawatan yang dilakukan berhasil untuk mengoreksi maloklusi dan memberikan senyum estetik.<sup>11</sup>

Berdasarkan hasil dari kasus ini, Peranti ortodonti lepasan (*removable appliance*) dengan sekrup dapat dianggap sebagai pilihan pertama perawatan untuk memperbaiki *dental anterior crossbite* lebih dari satu gigi insisif, sedangkan Peranti ortodonti lepasan (*removable appliance*) dengan pegas labiolingual dapat dianggap sebagai pilihan pertama perawatan untuk koreksi crossbite dari satu gigi insisif.



Gambar. (a) foto intraoral setelah perawatan. (b) foto panoramik setelah perawatan. (c) foto sefalometri setelah perawatan.

Pada laporan kasus kedua perawatan *dental anterior crossbite* menggunakan *removable inclined plane*. *Incline plane* digunakan jika terdapat cukup ruang untuk proklinasi gigi insisivus atas. Secara klinik dapat digunakan pada kasus di mana insisivus atas pada posisi crossbite lebih dari separuh *vertical overbite*. Gerakan gigi terjadi dari hasil gaya resultan penutupan otot dan interaksi *incline plane*. Basis akrilik dari *incline plane* harus cukup luas. Pada kasus ini gigi insisivus sentral rahang atas hampir 2/3 mahkota tertutup oleh insisivus sentral dan lateral rahang bawah. Tidak terdapat *overlap* antara gigi insisivus sentral dengan insisivus lateral rahang atas sehingga terdapat cukup ruang untuk proklinasi gigi insisivus sentral atas. Perawatan menggunakan *inclined plane* lepasan dengan kemiringan 45° pada kasus ini menunjukkan hasil yang memuaskan di mana dalam

hari perawatan *anterior crossbite* terkoreksi, overjet mula-mula -2 menjadi 1 mm dan overbite menjadi 1 mm dan dalam waktu 12 hari gigi molar pertama permanen rahang atas dan bawah kanan kiri sudah bisa beroklusi. Derajat kemiringan *incline* yang disarankan pada insisivus bawah sebaiknya adalah 45° terhadap oklusal plane. Pada saat penutupan insisivus atas, di mana awalnya oklusi dibelakang insisivus bawah, bertemu/menggigit pada *incline plane* maka tekanan pada gigitan akan terbagi menjadi 2 gaya vektor yaitu tekanan proklinasi atau memajukan gigi insisivus atas dan tekanan mengintrusi insisivus. Semakin curam dataran, semakin besar tekanan ke depan dari insisivus maksila.<sup>15</sup> Pada saat insersi, dipastikan adam klamer cukup retensi guna kenyamanan dari pasien. Penggunaan *articulating paper* untuk mendeteksi angulasi yang tepat dan penggrindingan akrilik *incline plane*. Observasi secara periodik akan menunjukkan kebutuhan penggrindingan *incline plane*. Kerjasama yang baik antara dokter gigi dan pasien merupakan salah satu kondisi yang paling penting bagi keberhasilan perawatan menggunakan alat lepasan.<sup>16</sup> Pasien pada kasus ini anak perempuan berusia 8 tahun sangat kooperatif dalam perawatan dan mau memakai alat. Faktor yang berperan penting tidak hanya usia anak, tetapi juga motivasi untuk perawatan, bagaimana anak menerima problem tersebut, di mana anak perempuan lebih bersemangat untuk perawatan dibandingkan laki laki. Memulai perawatan lebih awal memungkinkan untuk koreksi beberapa kelainan dentoalveolar, sehingga memungkinkan untuk mencegah perkembangan kelainan yang lebih parah dan memperpendek waktu perawatan saat periode gigi permanen. Perawatan menggunakan *removable inclined plane* pada kasus ini selain murah dan sederhana juga menghasilkan kemajuan perawatan dengan cepat. Perawatan dengan menggunakan *removable inclined bite plane*

(*Bruckl appliance*) dapat digunakan sebagai salah satu alternatif dalam mengoreksi *anterior crossbite* dengan cepat. Faktor kooperatif dan motivasi yang tinggi dari pasien dan keluarga pasien sangat diperlukan untuk keberhasilan perawatan.<sup>17,14</sup>

Perawatan *dental anterior crossbite* menggunakan peranti ortodonti lepasan (*Removable orthodontic appliance*) dan *removable inclined plane* sama-sama menghasilkan perawatan yang efektif. Keberhasilan perawatan dapat di pengaruhi oleh adanya sikap kooperatif dan motivasi yang tinggi dari pasien dan keluarga pasien. Keunggulan peranti ortodonti lepasan (*Removable orthodontic appliance*) yaitu (1) Alat dibuat di laboratorium; (2) alat dapat dilepas pada kesempatan yang sensitif secara sosial; dan (3) alat mudah dibersihkan, memberikan kebersihan mulut yang baik. Peranti ortodonti lepasan (*Removable appliance*) dengan sekrup digunakan dalam perawatan untuk memperbaiki *crossbite* gigi anterior lebih dari satu gigi insisif, dan peranti ortodonti lepasan (*Removable appliance*) dengan pegas labiolingual digunakan dalam perawatan untuk koreksi *crossbite* dari satu gigi insisif. Sedangkan, *removable inclined plane* digunakan pada kasus di mana insisivus atas pada posisi *crossbite* lebih dari separuh *vertical overbite*. Perawatan menggunakan *removable inclined plane* selain murah dan sederhana juga menghasilkan kemajuan perawatan dengan cepat.

## BAB 5

### KESIMPULAN

#### 5.1 Kesimpulan

*Anterior crossbite* adalah keadaan satu atau beberapa gigi depan atas terletak di sebelah lingual dari gigi depan bawah jika rahang dalam oklusi sentrik. *Anterior crossbite* bisa disebabkan oleh banyak faktor seperti pola pertumbuhan gigi insisivus, persistensi, kekurangan ruang rahang, dan lain-lain. Perawatan yang bisa diberikan untuk pasien dengan *anterior crossbite* bisa berupa peranti ortodonti lepasan maupun dengan alat lain seperti mahkota *stainless steel*, dan lain-lain. Pemilihan alat yang digunakan untuk merawat *anterior crossbite* bervariasi sesuai kebutuhan perawatan kasus tertentu. Keuntungan utama perawatan dini *anterior crossbite* adalah adanya kesempatan untuk mempengaruhi proses pertumbuhan rahang atas dengan alat yang sederhana dan tidak mahal untuk mencegah dibutuhkannya *ortognatik surgery* di kemudian hari. Keberhasilan perawatan juga ditentukan oleh tingkat kooperasi dan motivasi pasien serta keluarga selama perawatan berlangsung.

#### 5.2 Saran

Dengan mempelajari tentang *anterior crossbite*, diharapkan mahasiswa lebih memahami tentang *anterior crossbite* dan perawatan yang akan diberikan untuk pasien dengan masalah *anterior crossbite*. Dengan pemahaman tersebut, diharapkan mahasiswa dapat merencanakan dan memberikan perawatan yang tepat sasaran kepada pasien.

## DAFTAR PUSTAKA

1. Utari TR, Abdillah N. Perawatan Anterior crossbite Pada Masa Gigi Bercampur Menggunakan Incline Plane Lepas. *IDJ*. 2012; 1(1): 96-103.
2. Ulusoy AT, Bodrumlu EH. Management of Anterior Dental Crossbite with Removable Appliances. *Contemporary Clinical Dentistry*. 2013; 4(2): 223-6.
3. Pedodontia Terapan. [http://ocw.usu.ac.id/course/download/611-PEDODONSIA-TERAPAN/pdi705\\_slide\\_crossbite\\_anterior.pdf](http://ocw.usu.ac.id/course/download/611-PEDODONSIA-TERAPAN/pdi705_slide_crossbite_anterior.pdf)
4. Adams CP, Wright J. *The design and Construction of Removable Orthodontic Appliances, 4th. Ed.* Bristol. 1970
5. Lee BD. Correction of crossbite. *Dent Clin North Am*. 1978; 22:647-68
6. Park JH, Kim TW. Anterior crossbite correction with a series of clear removable appliances: a case report. *J Esthet Restor Dent*. 2009; 21: 149-59.
7. Kiyak HA. Patients' and parents' expectations from early treatment. *Am J Orthod Dentofacial Orthop*. 2006; 129: S50-4.
8. Vadiakas G, Viazis AD. Anterior crossbite correction in the early deciduous dentition. *Am J Orthod Dentofacial Orthop*. 1992; 102: 160-2.
9. Sari S, Gokalp H, Aras S. Correction of anterior dental crossbite with composite as an inclined plane. *Int J Paediatr Dent*. 2011; 11: 201-8.
10. Croll TP, Riesenberger RE. *Anterior crossbite in the primary dentition using fixed inclined planes. II. Further Examples and discussion.* Quintessence Int. 1988; 19: 45-51.
11. Field HW. *Biomechanics, mechanics, and contemporary orthodontic appliances. In: Proffit WR, editor. Contemporary Orthodontic. 4<sup>th</sup> ed.* St. Louis, Missouri: Elsevier; 2007. p.397-402.
12. McDonald. *Dentistry for the Child & Adolescent. Vol. 21, Anesthesia progress.* 2011. 112 p.
13. Borrie F, Bearn D. Early correction of anterior crossbites: a systematic review. *J Orthod* [Internet]. 2011; 38(3): 175–84. Available from: <http://www.tandfonline.com/doi/full/10.1179/146531211414443>
14. Tita Ratya Utari NA. *Perawatan Anterior crossbite Pada Masa Gigi Bercampur Menggunakan*. 2012; 1(1): 96–105.<sup>[1]</sup><sub>[SEP]</sub>
15. Jirgensone I, Liepa A, Abeltins A. *Anterior crossbite correction in primary and mixed dentition with removable inclined plane (Bruckl appliance)*. 2008; 10(4): 140–4.
16. Sockalingam SNMP, Khan KAM, Kuppusamy E. Interceptive Correction of Anterior Crossbite Using Short-Span Wire-Fixed Orthodontic Appliance: A Report of Three Cases. *Case Rep Dent*. 2018; 2018.
17. Chachra S, Chaudhry P. Comparison Of Two Approaches For The Treatment Of Anterior Cross Bite. *Indian J Dent Sci*. 2010; 33–5.